

# SÍNDROME DE WAARDENBURG SHAH: REPORTE DE UN CASO

## WAARDENBURG SHAH SYNDROME: A CASE REPORT

Francisco Flores Miranda<sup>1</sup>, Natacha Guzmán Cuadra<sup>1</sup>, Nicolás Toledo Alcaíno<sup>2</sup>, Olga Molina Cabeza MD<sup>3</sup>

<sup>1</sup>Interno de medicina, Universidad de Talca, Talca, Chile

<sup>2</sup>Estudiante de medicina, Universidad de Talca, Talca, Chile

<sup>3</sup>Médico Pediatra, académico de la Escuela de Medicina, Universidad de Talca, Talca, Chile

---

### RESUMEN

---

**Introducción:** El síndrome de Waardenburg (SW) es un trastorno hereditario autosómico dominante poco frecuente caracterizado por desorden pigmentario y pérdida auditiva sensorineural.

**Caso Clínico:** Paciente masculino de 5 años de edad, intervenido quirúrgicamente a los 3 meses de vida por una obstrucción intestinal secundaria a enfermedad de Hirschprung -de segmento largo-. Presentaba además características del SW (retardo desarrollo psicomotor, hipotonía, heterocromía, raíz nasal ancha). Actualmente también presenta hipoacusia sensorineural severa bilateral, polineuropatía periférica desmielinizante e hipomielinización central asociado a escaso desarrollo pondoestatural e hipopigmentación cutánea en parches.

**Discusión:** El SW-Shah es una rara enfermedad congénita con expresión clínica variable, caracterizada por aganglinosis del recto y colon sigmoidees (enfermedad de Hirschsprung) y migración anormal de melanocitos en etapas embrionarias tempranas, que dan lugar a alteraciones en la pigmentación e hipoacusia sensorineural (propio del SW).

El SW-Shah presenta mutaciones en los genes EDN3, EDNRB y SOX10, sin embargo, mutaciones en SOX10 se asocian específicamente con un fenotipo más severo denominado PCWH: neuropatía desmielinizante periférica, leucodistrofia desmielinizante central, síndrome de Waardenburg y enfermedad de Hirschsprung.

**PALABRAS CLAVE:** Síndrome de Waardenburg, Enfermedad de Hirschprung, Neuropatía desmielinizante.

---

### ABSTRACT

---

**Introduction:** Waardenburg syndrome (SW) is a rare autosomal dominant hereditary disorder characterized by pigmentary abnormalities and sensorineural hearing loss.

**Clinical Case:** A 5-year-old male patient, who underwent surgery when he was 3 months old due to intestinal obstruction secondary to long-segment Hirschprung's disease, also showing signs of Waardenburg syndrome (retarded psychomotor development, hypotonia, heterochromia, broad nasal root). Currently, he also presents bilateral severe sensorineural hearing loss, peripheral demyelinating polyneuropathy and central hypomyelination associated with poor pondo-statural development and cutaneous hypopigmentation in patches.

**Discussion:** SW-Shah is a rare congenital disease with variable clinical expression, characterized by aganglinosis of the rectum and sigmoid colon (Hirschsprung's disease) and abnormal migration of melanocytes in early embryonic stages, resulting in alterations in sensorineural pigmentation and hearing loss (Waardenburg Syndrome). SW-Shah presents mutations at EDN3, EDNRB and SOX10 genes. However, mutations at SOX10 are specifically associated with a more severe phenotype called PCWH: peripheral demyelinating neuropathy, central demyelinating leukodystrophy, Waardenburg syndrome, and Hirschsprung's disease.

**KEYWORDS:** Waardenburg syndrome, Hirschprung disease, Demyelinating neuropathy.

## INTRODUCCIÓN

El Síndrome de Waardenburg (SW) fue descrito por primera vez en 1951 por P.J. Waardenburg, es una condición autosómica dominante que presenta penetrancia y expresividad variable de sus caracteres<sup>(1)</sup>. Se presenta con pérdida auditiva neurosensorial y trastornos de la pigmentación del pelo, los ojos y la piel<sup>(2)</sup>. Es la causa de sordera sindrómica autosómica dominante más frecuente presentándose en el 2-5% de los niños con esta patología ocurriendo igualmente en ambos sexos<sup>(1,3)</sup>.

Los criterios diagnósticos del síndrome de Waardenburg son clínicos. Considerándose válido el diagnóstico cuando existen dos criterios mayores o uno mayor y dos menores (Tabla 1)<sup>(4)</sup>.

El síndrome de Waardenburg se divide en cuatro tipos según los síntomas; los tipos I y II son más comunes que los de tipo III (Klein SW) y tipo IV (Shah SW o asociado a enfermedad de Hirschprung)<sup>(5)</sup>.

La coexistencia de SW y enfermedad de Hirschprung (EH) es bastante inusual; la incidencia de SW es 2 en 100.000 nacidos vivos y de EH es 2 en 10.000 nacidos vivos, por lo tanto, la probabilidad de coexistencia de estas enfermedades es de 4 en 1.000.000 recién nacidos vivos<sup>(2)</sup>.

## CASO CLÍNICO

Paciente de sexo masculino, único hijo de padres no consanguíneos, nacido de término con peso adecuado para la edad gestacional y parto por cesárea de urgencia debido a detección de bradicardia fetal.

Desde su nacimiento no presenta evacuaciones meconiales por lo que se mantiene con apoyo de enemas rectales hasta los tres meses de vida. Durante este período presenta distensión abdominal intermitente y vómitos esporádicos. Bajo el diagnóstico de obstrucción intestinal (con sospecha de enfermedad de Hirschprung) ingresa a pabellón a los 3 meses de edad donde se realiza un descenso endorectal más biopsia, la que informa posteriormente ausencia de células ganglionares en plexo submucosos rectales a nivel de recto distal y sigmoides, compatible con enfermedad de Hirschprung.

Destacaba en el paciente retardo del desarrollo psicomotor (hitos motores: sedestación 1 año 8 meses, bipedestación 2 años 8 meses), hipotonía, piel clara, heterocromia iridiana y raíz nasal ancha (Figuras 1 y 2).

Evoluciona tórpidamente desde el punto de vista gastrointestinal, generando un nuevo episodio de

obstrucción intestinal severa que conllevó múltiples intervenciones quirúrgicas. Permanece con colostomía del transversal desde Diciembre de 2010 hasta Noviembre de 2015 donde finalmente se realiza reconstrucción de tránsito y cierre de colostomía.

Desde los 3 años se maneja con levotiroxina por detección de hipotiroidismo. A los 5 años 4 meses se diagnostica hipoacusia sensorioneural severa profunda bilateral, la cual no había sido detectada previamente.

Actualmente el paciente tiene 5 años 11 meses, presenta heterocromía del iris en ojo izquierdo, ptosis palpebral ipsilateral, hipopigmentación cutánea en parches y desnutrición con bajo desarrollo pondoestatural.

Al examen neurológico destaca lenguaje con menos de 5 palabras, hipotonía generalizada, reflejos osteotendíneos abolidos e hipotrofia muscular, el paciente debe caminar con apoyo y no controla esfínteres. Posee dos estudios con electromiografía que revelan polineuropatía periférica desmielinizante y el estudio con resonancia magnética de cerebro ha señalado desde temprana edad existencia de hipomielinización.

## DISCUSIÓN

El síndrome de Waardenburg-Shah es una rara enfermedad congénita con expresión clínica variable, caracterizada por agangliosis del recto y colon sigmoide (enfermedad de Hirschprung)<sup>(6)</sup> asociada a migración anormal de melanocitos en etapas embrionarias tempranas, lo que da lugar a alteraciones en la pigmentación e hipoacusia neurosensorial (síndrome de Waardenburg). Las mutaciones en los genes EDN3, EDNRB y SOX10 se pueden encontrar en los pacientes con este síndrome (SW-EH)<sup>(7, 8)</sup>, pero las mutaciones de éste último se asocian específicamente con un fenotipo más grave llamada PCWH: neuropatía desmielinizante periférica, leucodistrofia desmielinizante central, síndrome de Waardenburg y enfermedad de Hirschprung<sup>(2, 9, 10)</sup>.

El paciente descrito posee diagnóstico clínico de SW desde la lactancia asociado a EH tratada quirúrgicamente. De acuerdo a su evolución y fenotipo, ya relatado, se caracteriza como un PCWH. Sin embargo, para completar su estudio debe efectuarse análisis molecular de mutación en gen SOX10 por muestra de ADN, a pesar de que esto último no modifica sustancialmente el manejo que el paciente ha recibido hasta la fecha.

Tabla 1: Criterios diagnósticos para Síndrome de Waardenburg

---

*Criterios Mayores*

1. Pérdida neurosensorial auditiva.
2. Anomalía en la pigmentación del iris (25% de los casos): heterocromía, iris bicolor, segmento de dos colores e iris azul zafiro
3. Alteración pigmentaria del pelo: mechón blanco en cráneo, barba y vello corporal (20-40% de los casos)
4. Distopía cantorum
5. Labio leporino

---

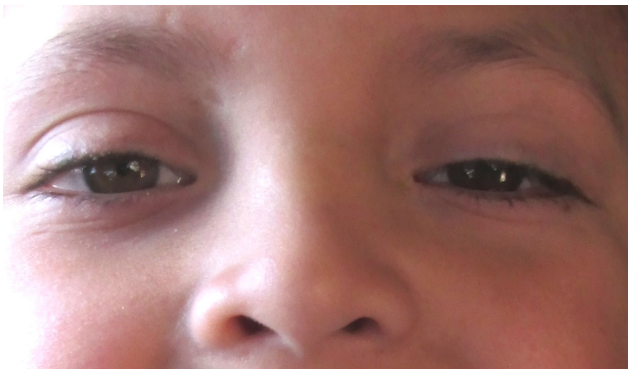
*Criterios Menores*

1. Puente nasal ancho (75% de los casos)
2. Mayor separación entre los ojos (hipertelorismo) (10% de los casos)
3. Conjunción de las cejas (50% de los casos)
4. Canicie prematura (20-40% de los casos)
5. Decoloración de la piel (leucodermia)

---

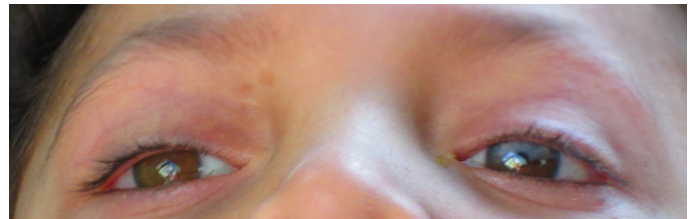*Origen: Llaillire, J et al (2010). Síndrome de Waardenburg.*

---



**Figura 1**

*Puente nasal ancho (Iris bicolor)*



**Figura 2**

*Heterocromía*

---

### *Correspondencia*

---

Nicolás Toledo Alcaíno; es.nicolas@live.cl

---

### *Financiamiento*

---

Los autores declaran no haber recibido financiamiento para la realización de este trabajo.

---

### *Conflictos de intereses*

---

Los autores declaran no tener conflictos de intereses en relación a este trabajo.

---

### *Información sobre el artículo*

---

Recibido el 16 de noviembre de 2016.

Aceptado el 29 de diciembre de 2016.

Publicado el 1 de noviembre de 2017.

---

### *Referencias*

---

1. Castro F, Sanabria J, Menendez R. Síndrome de Waardenburg: clasificación clínica de una familia. *Revista De Ciencias Médicas* 2016; 16(3): 161-171.
2. Karaca I, Turk E, Ortac R, Kandirici A. Waardenburg syndrome with extended aganglionosis: report of 3 new cases. *Journal Of Pediatric Surgery* 2009; 44(6): 9-13.
3. Faundes V, Pardo R, Castillo Taucher S. Genética de la sordera congénita. *Medicina Clínica* 2012; 139(10): 446-451.
4. Llaillire J, Park K, Passarelli M, Petuaud G. Síndrome de Waardenburg. *Archivos Oftalmologicos Buenos Aires* 2010; 81(2): 59-61.
5. Machado, M, Juliao P, De Oliveira Z, Boggio P. ¿Qué síndrome es? *Dermatología Pediátrica Latina* 2005; 3(2): 163-166.
6. Pattebahadur R, Singhi S, Maharana P. Waardenburg-Shah Syndrome: a rare case in an Indian child. *BMJ Case Reports* 2016.
7. Mahmoudi A, Rami M, Khattala K, Elmadi A, Afifi M, Youssef B. Shah-Waardenburg syndrome. *Pan African Medical Journal* 2013; 14:60.
8. Abril Molina A, González Carretero A, Miras Baldó M, Narbona López E. Alteraciones de la pigmentación cutánea asociadas a obstrucción intestinal. *Anales de Pediatría* 2007; 66 (4): 429-430.
9. Verheij J, Sival D, Van der Hoeven J, Vos Y, Meiners L, Brouwer O. Shah-Waardenburg syndrome and PCWH associated with SOX10 mutations: A case report and review of the literature. *European Journal Of Paediatric Neurology* 2016; 10(1): 11-17.
10. Núñez R, Fernández R, González M, Ruiz J, Galán E, Núñez R et al. A Scoring System to Predict the Severity of Hirschsprung Disease at Diagnosis and its Correlation with Molecular Genetics. *Pediatric And Developmental Pathology* 2016;20(1):28-37.